

doi: <https://doi.org/10.15407/dopovidi2018.05.083>

УДК 57.044: 612.35

**Г.М. Кузнецова, Н.В. Дзюбенко, О.В. Линчак,  
О.І. Тихонюк, Д.С. Мілохов, О.В. Хиля, В.К. Рибальченко**

ННЦ “Інститут біології та медицини” Київського національного університету ім. Тараса Шевченка  
E-mail: biophys@gmail.com

## **Гепатопротекторна дія інгібітора протеїнкаіназ 1-(4-СІ-бензил)-3-хлор-4-(СF<sub>3</sub>-феніламіно)-1H-пірол-2,5-діону за умов розвитку гострого холангіту щурів**

*Представлено членом-кореспондентом НАН України Р.С. Стойкою*

*Досліджено вплив інгібітора протеїнкаіназ 1-(4-СІ-бензил)-3-хлор-4-(СF<sub>3</sub>-феніламіно)-1H-пірол-2,5-діону (МІ-1) на стан печінки щурів з α-нафтилізотіоціанат-індукованим гострим холангітом у порівнянні з протизапальним засобом преднізолоном. Під впливом обох сполук спостерігалось зменшення проявів холангіту та часткове відновлення функціональної активності печінки: преднізолон сприяв зниженню рівня сироваткових трансаміназ, тоді як МІ-1 – нормалізації рівнів прямого та загального білірубіну, що свідчить про його ефективність для корекції даної патології.*

**Ключові слова:** 1-(4-СІ-бензил)-3-хлор-4-(СF<sub>3</sub>-феніламіно)-1H-пірол-2,5-діон, преднізолон, гострий холангіт.

Первинний склерозуючий холангіт (ПСХ) — захворювання внутрішньопечінкових і позапечінкових жовчних проток, в основі якого лежить їх запалення і прогресуючий фіброз, що призводять до розвитку вторинного біліарного цирозу і його ускладнень. ПСХ супроводжує багато захворювань — целиакію, саркоїдоз, хронічний панкреатит, аутоімунний гепатит, муковісцидоз. Проте найчастіше (більш ніж у 75 % випадків) ця патологія асоційована з запальними захворюваннями кишечника і зумовлює зростання ризику розвитку колоректального раку у хворих у п'ять разів [1]. Етіологія ПСХ невизначена, найімовірніше вона аутоімунної природи, пов'язана з продукцією антитіл проти холангіоцитів та порушенням відтоку жовчі. Прогноз вкрай несприятливий через ускладнення у вигляді портальної гіпертензії, спонтанного бактеріального перитоніту, хронічного холестазу та холангіокарциноми (у 30 % хворих). Остання є однією з основних причин смерті хворих на неспецифічний виразковий коліт [2].

Медикаментозне лікування включає застосування імуносупресивних, протизапальних і протифіброзних препаратів, у тому числі глюкокортикоїдів та цитостатиків, проте спря-

моване переважно на зупинку прогресування захворювання, полегшення симптомів, запобігання ускладненням та оптимізацію умов для оперативного втручання. За даними клінічних досліджень, єдиний препарат, який сприяє нормалізації значень біохімічних показників функціонального стану печінки, — це урсодезоксихолева кислота. Проте навіть вона не впливає на клінічну картину захворювання і терміни виживання [3]. Зважаючи на вищесказане, розробка фармакологічного засобу корекції ПСХ є вкрай актуальною.

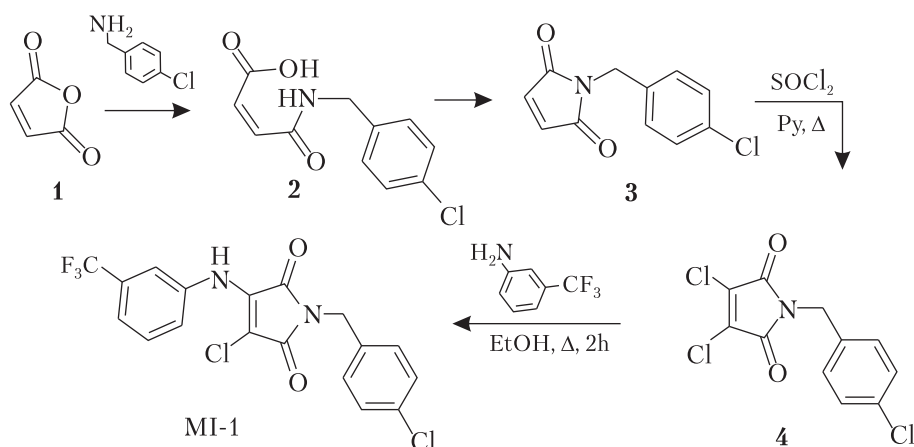
Основні патоморфологічні зміни за перебігу ПСХ пов'язані з жовчними протоками: дегенерація та некроз епітеліальних клітин жовчних проток на перших стадіях захворювання призводить до закупорки їх детритом, прилеглі тканини інфільтруються лімфоцитами та нейтрофілами. На пізніших стадіях, через надмірну проліферацію холангіоцитів та міофібробластів, жовчні протоки облітерують з подальшим їх заміщенням сполучною тканиною з відкладеннями фібрину, що призводить до розвитку холестазу. Надалі фіброзна тканина розростається по всій протяжності порталного тракту, проникаючи в глибину печінкової часточки — розвивається цироз [4, 5]. Холангіоцити також здатні регулювати залучення імунних, мезенхімальних та ендотеліальних клітин, які беруть участь у репарації та руйнуванні тканин в умовах стійкого запалення [6]. Тобто основною “рушійною силою” розвитку ПСХ є надмірна проліферація холангіоцитів і клітин, з ними пов'язаних та ними залучених, у тому числі імунних.

Як зазначалося вище, серед засобів медикаментозної терапії ПСХ використовують цитостатики (метотрексат, азатиорин), які внаслідок неспецифічності дії зумовлюють розвиток численних побічних ефектів. Тому ідея застосування засобів селективного пригнічення надмірної проліферації клітин може бути плідною, у зв'язку з чим ми ставили за мету дослідження впливу 1-(4-Cl-бензил)-3-хлор-4-(CF<sub>3</sub>-феніламіно)-1H-пірол-2,5-діону (MI-1) — інгібітора протеїнкіназ, що виявляє протизапальну та протипухлинну активність, на функціональний стан печінки на моделі  $\alpha$ -нафтилізотіоціанат-індукованого гострого холангіту щурів.

Дослідження проводили на 32 білих лабораторних щурах-самцях середньою масою  $198 \pm 10$  г, яких утримували в стандартних умовах віварію. Всі роботи проведені відповідно до принципів біоетики, законодавчих норм та положень “Європейської конвенції про захист хребетних тварин, які використовуються для дослідних та наукових цілей” (Страсбург, 1986), “Загальних етичних принципів експериментів на тваринах”, ухвалених Першим національним конгресом біоетики (Київ, 2001). Гострий холангіт відтворювали одноразовим інтрагастральним введенням  $\alpha$ -нафтилізотіоціанату (ANIT, “Sigma”, США) у дозі 100 мг/кг, розчиненим у соняшниковій олії (загальний об'єм 0,1 мл). ANIT — специфічний гепатотоксин, механізм дії якого пов'язаний зі специфічним ураженням епітеліоцитів внутрішньочасточкових жовчних проток, що супроводжується їх обструкцією детритом, склеротичними змінами та перипортальним запаленням [7], призводячи до зупинки току жовчі. Результатом є підвищення рівня білірубіну (в основному за рахунок прямого) в плазмі крові та сечі, зростання активності сироваткових амінотрансфераз та лужної фосфатази, що відповідає проявам гострого та хронічного склерозуючого холангіту людини.

Використовували MI-1 — інгібітор рецепторних та нерцепторних протеїнкіназ (Yes, Src(h), ZAP70, Syk(h), PDK1, EGFR, IGF-1R, VEGFR, TIE2 та деякі інші [8]), що показав

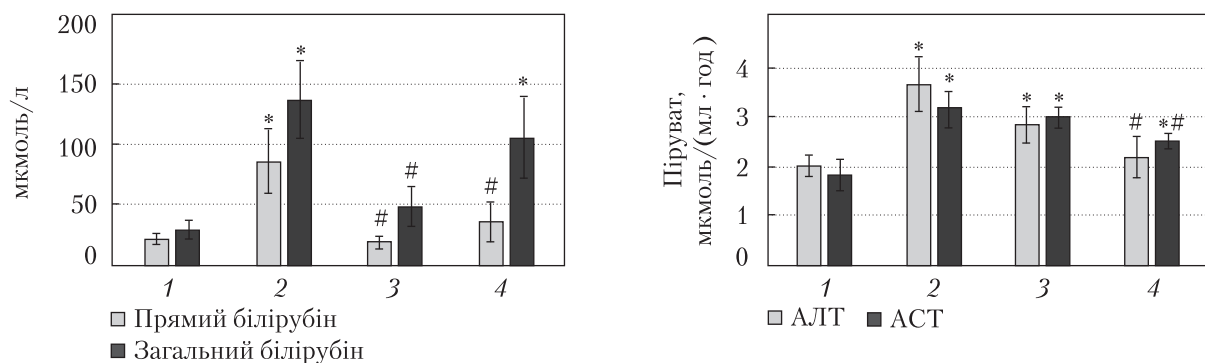
протипухлинну активність на моделі колоректального раку *in vitro* [9] та *in vivo* [10], протизапальну активність у разі хронічного виразкового коліту щурів [11] та відносну безпечність за умов тривалого ведення [10]. Синтез МІ-1 проведено шляхом послідовних перетворень, зображених на схемі. На першому етапі дослідження було оптимізовано методику синтезу дихлоромалеїніміду **4**, що одержаний взаємодією малеїнового ангідриду **1** з *para*-хлорбензиламіном з подальшою циклізацією в малеїнімід **3** та наступним хлоруванням. Надалі субстрат **4** був введений в реакцію нуклеофільного заміщення з *meta*-трифлуорметилфеніламіном з утворенням продукту МІ-1 [9].



**3-Хлор-1-(4-хлорбензил)-4-[(3-(трифлуорометил)феніл)аміно]-1H-пірол-2,5-діон (МІ-1).** Жовті кристали. Т. пл.: 135–136 °С (етанол). Вихід: 7,70 г (93 %). ІЧ спектр (KBr):  $\nu = 3269, 1714, 1652, 1433, 1338, 1173, 1096, 912, 746$ ; <sup>1</sup>H ЯМР (400 МГц, ДМСО-*d*<sub>6</sub>):  $\delta = 4,66$  (с, 2H, CH<sub>2</sub>Ar), 7,36 (д, *J* = 9,0 Гц, 2H, 2,6-*H*<sub>Ar</sub>), 7,40 (д, *J* = 9,0 Гц, 3,5-*H*<sub>Ar</sub>), 7,5 (м, 3H, *H*<sub>Ar</sub>), 7,59 (т, *J* = 6,0 Гц, 1H, *H*<sub>Ar</sub>), 10,08 (с, 1H, NH) м.ч. <sup>13</sup>C ЯМР (100 МГц, ДМСО-*d*<sub>6</sub>):  $\delta = 40,6, 94,4, 119,8$  (кв, <sup>3</sup>*J* = 4 Гц), 123,9 (кв, <sup>3</sup>*J* = 4 Гц), 127,0, 128,5 (2C), 129,0 (кв, <sup>2</sup>*J* = 32 Гц), 129,25 (2C), 129,4, 132,1, 135,5, 137,9, 138,0, 165,3, 166,8 м.ч.

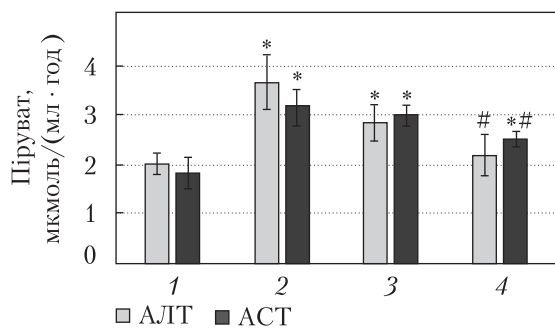
МІ-1 вводили перорально у вигляді масляного розчину в дозі 2,7 мг/кг [10, 11] через 24 та 48 год після введення АНІТ. Преднізолон (розчин для ін'єкцій, "БіоФарма", Україна) – протизапальний засіб глюкокортикоїдної природи, використаний як препарат порівняння [12], вводили внутрішньоочеревинно в дозі 0,7 мг/кг [11] у фізіологічному розчині в такі самі терміни, як і МІ-1. Було сформовано чотири дослідні групи: 1 – контроль; 2 – холангіт; 3 – холангіт + МІ-1; 4 – холангіт + преднізолон.

Через 72 год після початку досліду тварин забивали шляхом інгаляції СО<sub>2</sub> та наступної первікальної дислокації. Одразу після умертвіння у тварин із пахової вени збирали кров, залишали на 20 хв для утворення згустку, після чого центрифугували 8 хв при 1000 g. У сироватці крові щурів за допомогою стандартних наборів реактивів ("Філісіт-Діагностика", Україна, та "Pliva-Lachema", Чехія) визначали активність ензимів аланінамінотрансферази (КФ 2.6.1.2; АЛТ), аспартатамінотрансферази (КФ 2.6.1.1; АСТ), лужної фосфатази (КФ 3.1.3.1; ЛФ) та лактатдегідрогенази (КФ 1.1.1.27; ЛДГ), вміст загального і прямого білірубину – показників функціонального стану печінки та маркерів її ушкодження. Актив-



**Рис. 1.** Вміст прямого та загального білірубину в сироватці крові щурів за умов гострого холангіту та його корекції МІ-1 і преднізолоном. Тут і на рис. 2–4: 1 – контроль, 2 – холангіт, 3 – холангіт + МІ-1, 4 – холангіт + преднізолон; \* –  $p \leq 0,05$  порівняно з контролем, # –  $p \leq 0,05$  порівняно з групою холангіт

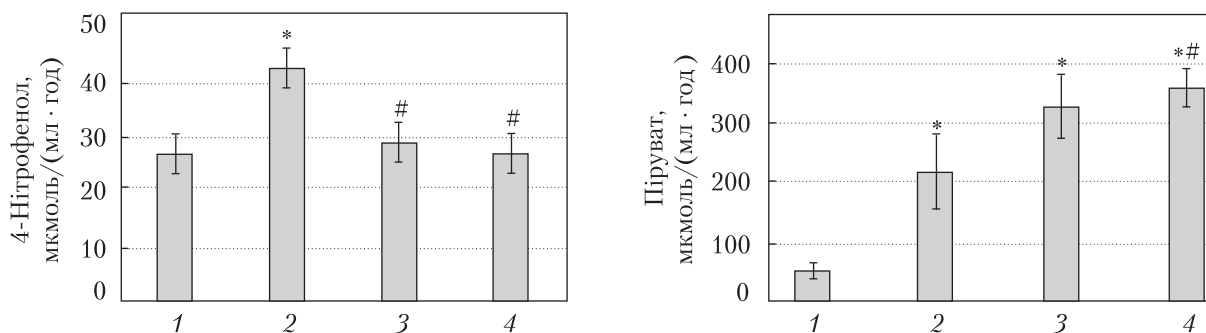
**Рис. 2.** Аланін- та аспаргатамінотрансферазна активність сироватки крові щурів за умов гострого холангіту та його корекції МІ-1 і преднізолоном



ність АЛТ, АСТ, ЛДГ виражали у мкмолях пірувату Na на 1 мл сироватки крові за 1 год, активність ЛФ – у мкмолях 4-нітрофенолу на 1 мл сироватки крові за 1 год. Шматочки печінки видаляли одразу після умертвіння тварин, фіксували у рідині Буена, піддавали стандартній гістологічній обробці із забарвленням препаратів гематоксилін-еозин-оранжем та аналізували на світлооптичному рівні. Статистичну обробку даних здійснювали методами варіаційної статистики з використанням для міжгрупових порівнянь ANOVA. Різницю між значеннями показників, що порівнювалися, вважали вірогідною при  $p \leq 0,05$ .

В усіх тварин групи 2 (холангіт) під час розтину відмічали пожовтіння очеревини та слизових оболонок, що є наслідком накопичення білірубину в плазмі крові та тканинах, набряк та підвищену структурованість (зернистість) печінки. На мікропрепаратах печінки спостерігали зміни, характерні для гострого холангіту: портальні тракти були фібротично змінені, містили дифузний клітинний запальний інфільтрат, поодинокі жовчні протоки були замінені фіброзними тяжами (рубцями), осередки фіброзу виявляли і в паренхімі. Також спостерігали тромбоз деяких судин, в тому числі центральних вен, розширення синусоїдів і помітне збільшення кількості лейкоцитів у судинах. Підвищення загального та прямого білірубину в 3 рази (рис. 1), АЛТ і АСТ – на 81 % і 75 % відповідно (рис. 2), ЛФ – на 57 % (рис. 3) та ЛДГ майже в 4 рази (рис. 4) свідчить про цитоліз гепатоцитів і холестаза, що може бути наслідком обструкції жовчовивідних проток.

Тварини групи 3 (холангіт + МІ-1) мали нормальний зовнішній вигляд, під час розтину патологічних змін печінки не помічено. Розміри фібротично-змінених ділянок паренхіми та портальних трактів значно зменшилися, фіброзних тяжів не спостерігалось. Ознаки запалення портальних трактів були значно менш вираженими порівняно з тваринами групи 2, однак збільшилося кровонаповнення судин, подекуди були ознаки стазу крові. Вміст загального та прямого білірубину і активність ЛФ наближалися до контрольних значень (див. рис. 1, 3), що свідчить про стабілізацію стану холангіоцитів та відновлення функціональної активності печінки. Проте активність АЛТ, АСТ та ЛДГ залишалася підвищеною на рівні групи 2 (див. рис. 2, 4), що є ознакою цитолізу гепатоцитів.



**Рис. 3.** Лужнофосфатазна активність сироватки крові щурів за умов гострого холангіту та його корекції МІ-1 і преднізолоном

**Рис. 4.** Лактатдегідрогеназна активність сироватки крові щурів за умов гострого холангіту та його корекції МІ-1 і преднізолоном

Тварини групи 4 (холангіт + преднізолон) здебільшого також мали нормальний зовнішній вигляд, проте у частини під час розтину спостерігали пожовтіння слизових оболонок та очеревини, зернистість печінки. На мікроскопічному рівні зміни печінки були подібними до таких групи 3, проте фібротично змінені ділянки були дещо більшими та частими, в них подекуди виявлялися осередки некрозу. Показники активності ЛФ, АЛТ і вмісту прямого білірубину відновлювалися практично до рівня контролю (див. рис. 1–3), активність АСТ також знижувалася порівняно з групою 2 на 21 % (залишаючись, однак, вищою за контроль на 39 %) (рис. 2), проте вміст загального білірубину зберігався на рівні групи 2, а активність ЛДГ зростала ще більше (на 66 % порівняно з групою 2) (див. рис. 1, 4). Зазначені зміни вказують на часткове відновлення стану печінки, проте ознаки печінкової дисфункції також зберігаються.

Відомо, що основним механізмом фіброгенезу за перебігу склерозуючого холангіту є надмірна проліферація холангіоцитів, що експресують численні антиапоптичні гени, молекули клітинної адгезії, цитокіни, хемокіни та фактори росту, що стимулюють фіброгенез. Крім того, проліферуючі холангіоцити залучають до цього процесу міофібробласти, фібробласти та імунні клітини [5, 13]. ANIT сприяє активації як проліферації, так і апоптозу холангіоцитів [14], внаслідок чого має місце інтенсивне заміщення жовчних проток сполучною тканиною. VEGF відіграє значну роль у регуляції проліферації холангіоцитів: у хворих з біліарними патологіями печінки, зокрема полікістозом печінки та первинним біліарним цирозом, відзначають посилену експресію цими клітинами VEGF та рецепторів до нього. При цьому VEGF-A та VEGF-C індукують проліферацію холангіоцитів за зворотним позитивним зв'язком [13]. Інші фактори ангіогенезу – ангіопетини Ang-1 та Ang-2 – також відіграють істотну роль у регуляції проліферації холангіоцитів. У хворих на первинний біліарний цироз спостерігається посилена експресія Ang-1, Ang-2 та протеїнкінази TIE2 (через яку, власне, і реалізуються їх ефекти) ендотеліоцитами та перипортальними гепатоцитами, що, таким чином, стимулюють ангіогенез у зоні пошкоджених жовчних проток [15]. Оскільки МІ-1 здатний інгібувати VEGFR та TIE2 [9], імовірно, його гепатопротекторна дія у разі ANIT-індукованого гострого холангіту реалізується, принаймні частково, за цими механізмами.

Перипортальне запалення є первинною та обов'язковою ознакою як гострого, так і хронічного склерозуючого холангіту. Протизапальні властивості MI-1 було показано на моделі виразкового коліту у щурів [11], тому ми припускаємо їх прояв і у разі ANIT-індукованого запалення в печінці, що, очевидно, відіграє значну роль у відновленні її морфології та функцій.

Таким чином, інгібітор протеїнкіназ MI-1 здатний пригнічувати розвиток морфологічних ознак гострого склерозуючого холангіту не гірше за традиційний протизапальний засіб преднізолон та відновлювати функціональну активність печінки краще за нього, тобто є перспективним засобом корекції наслідків печінкової недостатності, зумовленої обструкцією жовчовивідних проток.

#### ЦИТОВАНА ЛІТЕРАТУРА

1. Molodecky N.A., Kareemi H., Parab R., Barkema H.W., Quan H., Myers R.P., Kaplan G.G. Incidence of primary sclerosing cholangitis: a systematic review and meta-analysis. *Hepatology*. 2011. **53**. P. 1590–1599. doi: <https://doi.org/10.1002/hep.24247>
2. Cullen S., Chapman R. Primary sclerosing cholangitis. *Autoimmun. Rev.* 2003. **2**, № 6. P. 305–312. doi: [https://doi.org/10.1016/S1568-9972\(03\)00030-2](https://doi.org/10.1016/S1568-9972(03)00030-2)
3. Zhu G.Q., Shi K.Q., Huang G.Q., Wang L.R., Lin Y.Q., Braddock M., Chen Y.P., Zhou M.T., Zheng M.H. A network meta-analysis of the efficacy and side effects of UDCA-based therapies for primary sclerosing cholangitis. *Oncotarget*. 2015. **6**, № 29. P. 26757–26769. doi: <https://doi.org/10.18632/oncotarget.5610>
4. Бацков С.С. Гастроэнтерология и гепатология. Санкт-Петербург: Политехника-сервис, 2014. 260 с.
5. Karlsen T., Folseraas T., Thorburn D., Vesterhus M. Primary sclerosing cholangitis — a comprehensive review. *J. Hepatol.* 2017. **67**. P. 1298–1323. doi: <https://doi.org/10.1016/j.jhep.2017.07.022>
6. Chung B.K., Karlsen T.H., Folseraas T. Cholangiocytes in the pathogenesis of primary sclerosing cholangitis and development of cholangiocarcinoma. *Biochim. Biophys. Acta*. 2017. pii: S0925–4439(17)30302-2. doi: <https://doi.org/10.1016/j.bbadis.2017.08.020>
7. Fickert P., Pollheimer M. J., Beuers U., Lackner C., Hirschfield G., Housset C., Keitel V., Schramm C., Marschall H.U., Karlsen T.H., Melum E., Kaser A., Eksteen B., Strazzabosco M., Manns M., Trauner M. Characterization of animal models for primary sclerosing cholangitis (PSC). *J. Hepatol.* 2014. **60**. P. 1290–1303. doi: <https://doi.org/10.1016/j.jhep.2014.02.006>
8. Dubinina G.G., Chupryna O.O., Platonov M.O., Borisko P.O., Ostrovska G.V., Tolmachov A.O., Shtil A.A. In silico design of protein kinase inhibitors: successes and failures. *Anticancer Agents Med. Chem.* 2007. **7**, № 2. P. 171–188. doi: <https://doi.org/10.2174/187152007780058704>
9. Дубініна Г.Г., Головач С.М., Козловський В.О., Толмачов А.О., Воловенко Ю.М. Антипроліферативна дія нових похідних 1-(4-R-бензил)-3-R<sup>1</sup>-4-(R<sup>2</sup>-феніламіно)-1H-пірол-2,5-діону. *Журн. орган. та фармацевт. хімії*. 2007. **5**, вип. 1. С. 39–49.
10. Кузнецова Г.М., Линчак О.В., Данилов М.О., Котляр І.П., Рибальченко В.К. Вплив похідних дигідропіролу та малеїміду на стан печінки і товстого кишечника щурів у нормі та за умов розвитку колоректального раку. *Укр. біохім. журн.* 2013. **85**, № 3. С. 62–72.
11. Kuznietsova H. M., Yena M.S., Kotlyar I.P., Ogloblya O.V., Rybalchenko V.K. Antiinflammatory effects of protein kinase inhibitor pyrrol derivate. *Sci. World J.* 2016. **2016**. 2145753. doi: <https://doi.org/10.1155/2016/2145753>
12. Chapman R.W. Update on primary sclerosing cholangitis. *Clin. Liver Disease*. 2017. **9**, № 5. P. 107–110. doi: <https://doi.org/10.1002/cld.633>
13. Hall C., Sato K., Wu N., Zhou T., Kyritsi K., Meng F., Glaser S., Alpini G. Regulators of cholangiocyte proliferation. *Gene Expr.* 2017. **17**, № 2. P. 155–171. doi: <https://doi.org/10.3727/105221616X692568>
14. Lesage G., Glaser S., Ueno Y., Alvaro D., Baiocchi L., Kanno N., Phinzy J.L., Francis H., Alpini G. Regression of cholangiocyte proliferation after cessation of ANIT feeding is coupled with increased apoptosis. *Am. J.*

*Physiol. Gastrointest. Liver Physiol.* 2001. **281**, № 1. P. G182–G190. doi: <https://doi.org/10.1152/ajpgi.2001.281.1.G182>

15. Fabris L., Cadamuro M., Fiorotto R., Roskams T., Spirli C., Melero S., Sonzogni A., Joplin R.E., Okolicsanyi L., Strazzabosco M. Effects of angiogenic factor overexpression by human and rodent cholangiocytes in polycystic liver diseases. *Hepatology*. 2006. **43**, № 5. P. 1001–1012. doi: <https://doi.org/10.1002/hep.21143>.

Надійшло до редакції 21.02.2018

## REFERENCES

1. Molodecky, N. A., Kareemi, H., Parab, R., Barkema, H. W., Quan, H., Myers, R. P. & Kaplan, G. G. (2011). Incidence of primary sclerosing cholangitis: a systematic review and meta-analysis. *Hepatology*, 53, pp. 1590-1599. doi: <https://doi.org/10.1002/hep.24247>
2. Cullen, S. & Chapman, R. (2003). Primary sclerosing cholangitis. *Autoimmun. Rev.*, 2, No. 6, pp. 305-312. doi: [https://doi.org/10.1016/S1568-9972\(03\)00030-2](https://doi.org/10.1016/S1568-9972(03)00030-2)
3. Zhu, G. Q., Shi, K. Q., Huang, G. Q., Wang, L. R., Lin, Y. Q., Braddock, M., Chen, Y. P., Zhou, M. T. & Zheng, M. H. (2015). A network meta-analysis of the efficacy and side effects of UDCA-based therapies for primary sclerosing cholangitis. *Oncotarget*, 6, No. 29, pp. 26757-26769. doi: <https://doi.org/10.18632/oncotarget.5610>
4. Batskov, S. S. (2014). *Gastroenterology and hepatology*. St.-Petersburg: Polytechnika-Service (in Russian).
5. Karlsen, T., Folseraas, T., Thorburn, D. & Vesterhus, M. (2017) Primary sclerosing cholangitis – a comprehensive review. *J. Hepatology*, 67, pp. 1298-1323. doi: <https://doi.org/10.1016/j.jhep.2017.07.022>
6. Chung, B. K., Karlsen, T. H., & Folseraas, T. (2017). Cholangiocytes in the pathogenesis of primary sclerosing cholangitis and development of cholangiocarcinoma. *Biochim. Biophys. Acta*, pii: S0925-4439(17)30302-2. doi: <https://doi.org/10.1016/j.bbadis.2017.08.020>
7. Fickert, P., Pollheimer, M. J., Beuers, U., Lackner, C., Hirschfield, G., Housset, C., Keitel, V., Schramm, C., Marschall, H. U., Karlsen, T. H., Melum, E., Kaser, A., Eksteen, B., Strazzabosco, M., Manns, M. & Trauner, M. (2014). Characterization of animal models for primary sclerosing cholangitis (PSC). *J. Hepatol.*, 60, pp. 1290-1303. doi: <https://doi.org/10.1016/j.jhep.2014.02.006>
8. Dubinina, G. G., Chupryna, O. O., Platonov, M. O., Borisko, P. O., Ostrovska, G. V., Tolmachov, A. O. & Shtil, A. A. (2007). In silico design of protein kinase inhibitors: successes and failures. *Anticancer Agents Med. Chem.*, 7, No. 2, pp. 171-188. doi: <https://doi.org/10.2174/187152007780058704>
9. Dubinina, G., Golovach, S., Kozlovsky, V., Tolmachov, A. O. & Volovenko, Yu. M. (2007). Antiproliferative action of the new derivatives of l-(4-R-benzyl)-3-R<sup>1</sup>-4-(R<sup>2</sup>-phenylamino)-1H-pyrrol-2,5-dione. *Zurn. organ. ta farmacevt. khimii*, 5, No. 1, pp. 39-49 (in Ukrainian).
10. Kuznietsova, H. M., Lynchak, O. V., Danylov, M. O., Kotliar, I. P. & Rybalchenko, V. K. (2013). Effect of dihydropyrrol and maleimide derivatives on the state of liver and colon in normal rats and those with colorectal carcinogenesis induced by dimethylhydrazine. *Ukr. Biochem. J.*, 85, No. 3, pp.74-84.
11. Kuznietsova, H. M., Yena, M. S., Kotlyar, I. P., Ogloblya, O. V. & Rybalchenko, V. K. (2016). Antiinflammatory effects of protein kinase inhibitor pyrrol derivate. *Sci. World J.*, 2016, 2145753. doi: <https://doi.org/10.1155/2016/2145753>
12. Chapman, R. W. (2017). Update on primary sclerosing cholangitis. *Clin. Liver Disease*, 9, No. 5, pp.107-110. doi: <https://doi.org/10.1002/cld.633>
13. Hall, C., Sato, K., Wu, N., Zhou, T., Kyritsi, K., Meng, F., Glaser, S. & Alpini, G. (2017). Regulators of cholangiocyte proliferation. *Gene Expr.*, 17, No. 2, pp. 155-171. doi: <https://doi.org/10.3727/105221616X692568>
14. Lesage, G., Glaser, S., Ueno, Y., Alvaro, D., Baiocchi, L., Kanno, N., Phinizy, J. L., Francis, H. & Alpini, G. (2001). Regression of cholangiocyte proliferation after cessation of ANIT feeding is coupled with increased apoptosis. *Am. J. Physiol. Gastrointest. Liver Physiol.*, 281, No. 1, pp. G182-G190. doi: <https://doi.org/10.1152/ajpgi.2001.281.1.G182>
15. Fabris, L., Cadamuro, M., Fiorotto, R., Roskams, T., Spirli, C., Melero, S., Sonzogni, A., Joplin, R.E., Okolicsanyi, L. & Strazzabosco, M. (2006). Effects of angiogenic factor overexpression by human and rodent cholangiocytes in polycystic liver diseases. *Hepatology*, 43, No. 5, pp. 1001-1012. doi: <https://doi.org/10.1002/hep.21143>

Received 21.02.2018

Г.М. Кузнецова, Н.В. Дзюбенко, О.В. Линчак,  
О.И. Тихонюк, Д.С. Милохов, О.В. Хиля, В.К. Рыбальченко

УНЦ “Институт биологии и медицины”  
Киевского национального университета им. Тараса Шевченко  
E-mail: biophys@gmail.com

ГЕПАТОПРОТЕКТОРНОЕ ДЕЙСТВИЕ ИНГИБИТОРА ПРОТЕИНКИНАЗ  
1-(4-CL-БЕНЗИЛ)-3-ХЛОРО-4-(CF<sub>3</sub>-ФЕНИЛАМИНО)-1H-ПИРРОЛ-2,5-ДИОНА  
ПРИ ОСТРОМ ХОЛАНГИТЕ КРЫС

Исследовано влияние ингибитора протеинкиназ 1-(4-Cl-бензил)-3-хлор-4-(CF<sub>3</sub>-фениламино)-1H-пиррол-2,5-диона (МИ-1) на состояние печени крыс при α-нафтилизотиоцианат-индуцированном остром холангите в сравнении с противовоспалительным средством преднизолоном. При воздействии обоих соединений наблюдалось уменьшение проявлений холангита, а также частичное восстановление функциональной активности печени: преднизолон способствовал снижению уровня сывороточных трансаминаз, тогда как МИ-1 — нормализации уровня прямого и общего билирубина, что свидетельствует о его эффективности для коррекции данной патологии.

**Ключевые слова:** 1-(4-Cl-бензил)-3-хлор-4-(CF<sub>3</sub>-фениламино)-1H-пиррол-2,5-дион, преднизолон, острый холангит.

Н.М. Kuznietsova, N.V. Dziubenko, O.V. Lynchak,  
O.I. Tykhoniuk, D.S. Milokhov, O.V. Khilya, V.K. Rybalchenko

Taras Shevchenko National University of Kyiv  
E-mail: biophys@gmail.com

HEPATOPROTECTIVE EFFECT OF PROTEIN KINASE INHIBITOR  
1-(4-CL-BENZYL)-3-CHLORO-4-(CF<sub>3</sub>-PHENYLAMINO)-1H-PYRROLE-2,5-DIONE  
ON RATS' ACUTE CHOLANGITIS

The effect of protein kinase inhibitor 1-(4-Cl-benzyl)-3-chloro-4-(CF<sub>3</sub>-phenylamino)-1H-pyrrole-2,5-dione (MI-1) on liver states of rats experienced α-naphthyl isothiocyanate-induced acute cholangitis in comparison with anti-inflammatory drug prednisolone is investigated. Both prednisolone and MI-1 attenuated cholangitis manifestations and partially restored the liver functional activity: prednisolone decreased serum transaminases activities, while MI-1 leveled direct and total bilirubin, which could indicate its effectiveness for correcting the investigated pathology.

**Keywords:** 1-(4-Cl-benzyl)-3-chloro-4-CF<sub>3</sub>-phenylamino)-1H-pyrrole-2,5-dione, prednisolone, acute cholangitis.